OTALGIA

DR.ALEXANDER ARGUELLO
MEDICO-CIRUJANO GENERAL

Semiología

- Historia Clínica
- Antecedentes
- Exploración
- Otoscopía

Clasificación

- Proceso inflamatorio de oído (intrínseco)
- Proceso inflamatorio de estructuras vecinas (extrínseco)

Diagnostico diferencial en otalgias frecuentes

	Otitis Externa	Otitis Media	Dolor Referido
Antecedentes	Inmersión en balneario	Infección Respiratoria	
Movilización del pabellón	Exacerba el dolor	No cambia	No cambia
Movimientos de masticación	Pueden exacerbar	No influyen	Exacerba el dolor
Otoscopia Conducto Externo	Inflamado	Normal	Normal
Membrana Timpánica	Normal	Inflamada	Normal

Tabla VI: Clasificación de las otitis externas (OE)

Forma clínica	Agente etiológico
OE localizada (Forúnculo)	Estafilococo aureus
OE difusa	Pseudomona aeruginosa Estafilococo aureus Estreptococo grupo A
OE maligna	Pseudomona aeruginosa
Otomicosis	Aspergillus niger Cándida Albicans

FORUNCULOSIS

Infección de folículo piloso.

Etiología:
Estafilococo aureus

Signos y Síntomas:
Edema e hiperemia
Otalgia intensa

Tratamiento:
- Limpieza y aspiración del conducto auditivo externo.
- Gotas óticas antibióticas.
- Dicloxacilina
- Amoxicilina con Acido clavulánico
- Cefalosporina

Otitis Externa Difusa

- Etiología: Agua contaminada (otitis del nadador)
- Germen: Pseudomona aeruginosa
- Signos y síntomas:
  - Otalgia
  - Hipoacusia
  - Otorrea serosa o purulenta
  - Edema del Conducto auditivo externo



- Tratamiento:

Gotas óticas (antibiótico)
Limpieza del conducto auditivo

Antibióticos sistémicos
Aspiración

Factores Predisponentes de Otitis Externa Difusa	
Factores Locales	Calor y humedad Rascado Instrumental Uso de torundas de algodón Jabones con Ph alcalino Prótesis Crónicas Auditivas
Factores Generales	Diabetes (Otitis Externa Maligna) Inmunosupresión

Otitis Externa Necrotizante o Maligna

- Afecta pacientes inmunodeprimidos o diabéticos.
- Letal
- Mortalidad: 50%
- Germen causal: Pseudomona aeruginosa
- Afecta pabellón auricular, partes blandas vecinas, Parótida, ATM.
- Complicaciones:

  Osteomielitis de la base del cráneo, tromboflebitis del seno lateral, meningitis.
- Tratamiento:

Antibióticos sistemicos

(Ciprofloxacina + rifampicina po; aztreonam + clindamicina iv)

Segunda elección:

Ceftazidima + metronidazon; Gentamicina + ticarcilina

- Tratamiento quirúrgico:

Dibridamiento y extirpación de tejidos afectados

Otomicosis

Se observa acúmulos de Micelios sobre la piel del conducto de color gris negruzco y de aspecto algodonoso.

Generalmente aparece como sobreinfección de un cuadro bacteriano previamente tratado o en pacientes con tapones de cera.

Patógeno más frecuente:

1. Aspergillus Niger
2. Cándida Albicans

Sintomatología:

Prurito y otorrea

Tratamiento:
Limpieza de la piel del Conducto Auditivo Externo
Aspiración
Sustancias antimicóticas tópicas

Otitis Externa Eccematosa

Dermatitis exudativa y descamativa.

Etiología:

Alérgica

Agentes externos: cosméticos, níquel, cromo, medicamentos tópicos o sistémicos.

Enfermedades profesionales: panaderos, ebanistas, obreros de la construcción.

Signos y síntomas:

Prurito intenso

Sufre sobreinfección

Tratamiento:

Corticoides tópicos y antibióticos

Otitis Externa (Seborreica)

Signos y síntomas:

- Descamación
- Exudación
- Edema e hiperemia.

Tratamiento:

- Corticoides
- Antibioticoterapia
- Antihistamínicos
- Limpieza ótica

Exostosis

Periostitis que posteriormente se osifica ocasionando múltiples formaciones óseas con base amplia y de distribución concéntrica.

Etiología:
Entrada de agua o aire frío.
Aplicación local de alcohol.
Inmersión persistente en piscinas con agua fría.

Afecta principalmente a nadadores.

Signos y síntomas:
Estenosis del conducto
Hipoacusia
Otocerosis
Otitis Externas

Tratamiento:
Quirúrgico y aplicación de injertos.

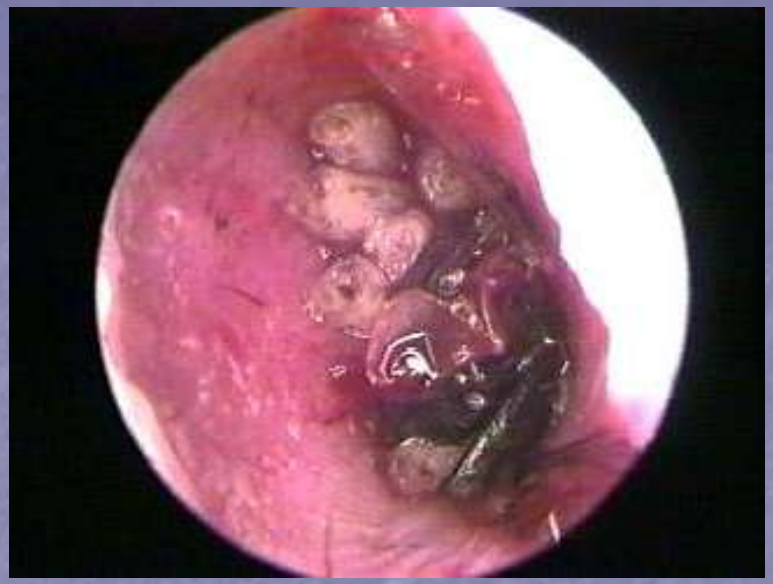

Cuerpos extraños en Conducto Auditivo Externo

- Animados:

Moscas Hormigas
Cucarachas Miasis
Chocorrones Alacranes

- Inanimados:

Fragmentos de juguetes Piedras
Borradores Otocerosis
Baterías de reloj Algodón
Semillas de frijol, nancite, trigo, maíz.

Frecuente en niños de corta edad o pacientes con oligofrenia

Sintomatología:

- ✓Hipoacusia
- ✓Otalgia
- ✓Otorragia
- ✓Tos
- ✓Otorrea

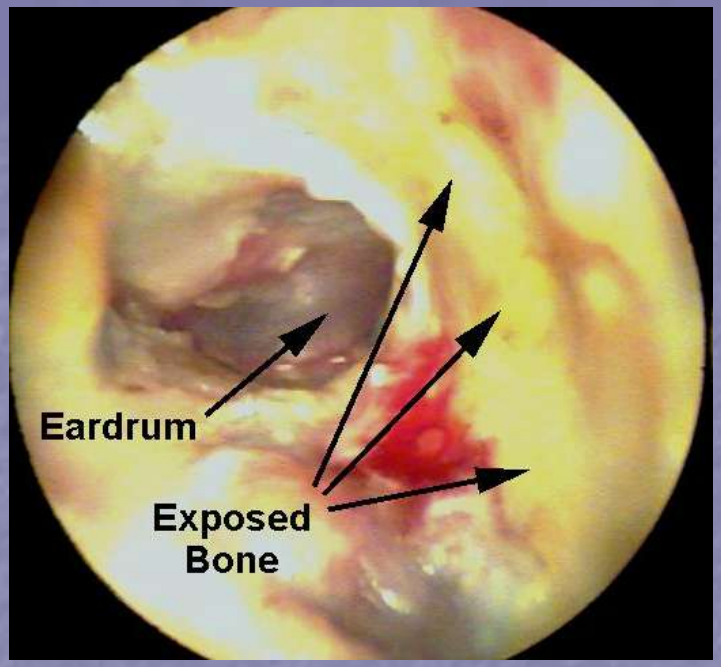

Tratamiento:

Remover cuerpo extraño
Inmovilización de cuerpo extraño animado
Limpieza de conducto auditivo externo
Analgésicos

MELANOMA

Melanoma y Carcinoma de Células Escamosas

5-15% de melanomas del organismo

Pronóstico:

Malo

Tratamiento:

Exéresis quirúrgica radical

GRACIAS